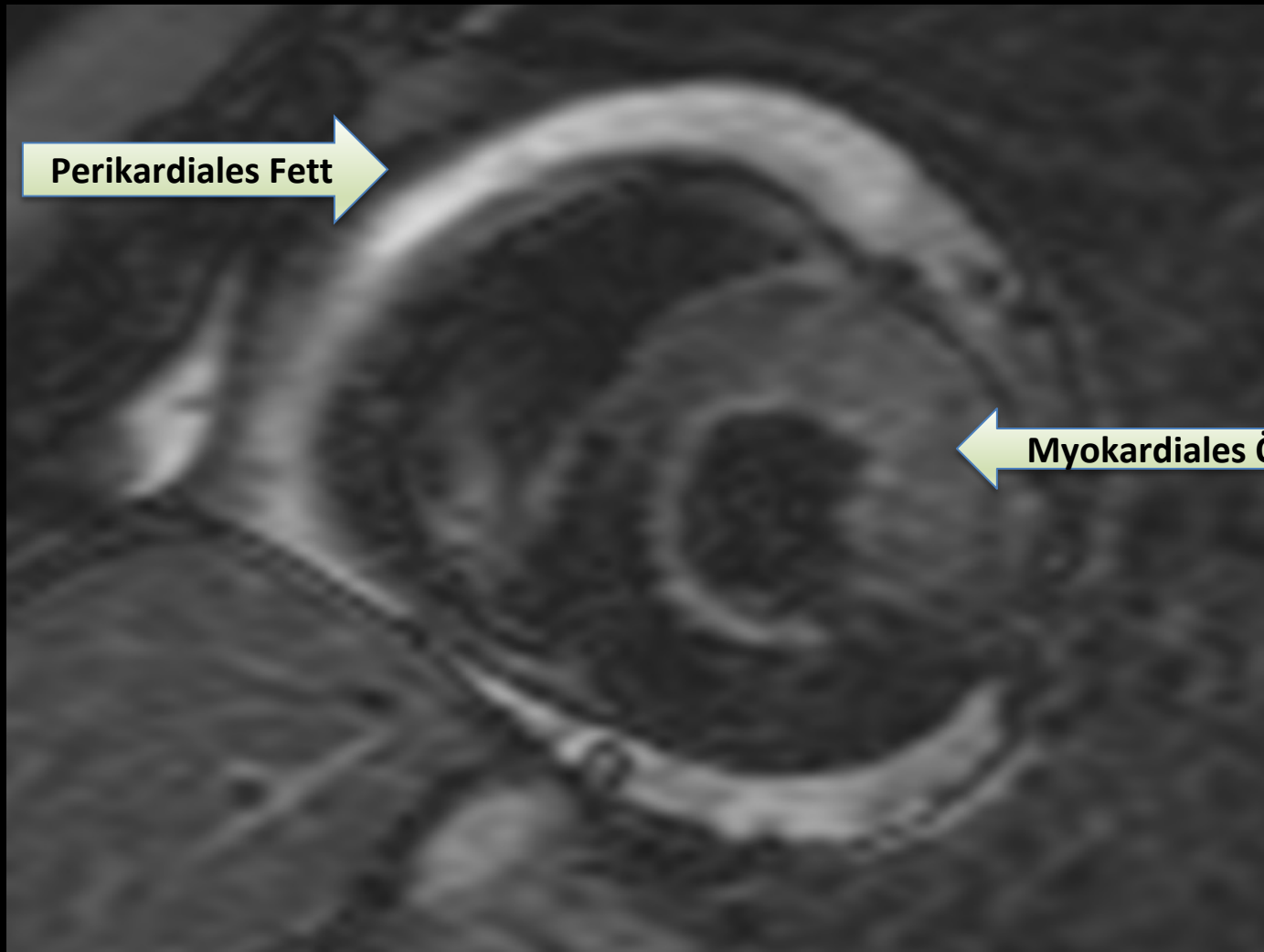


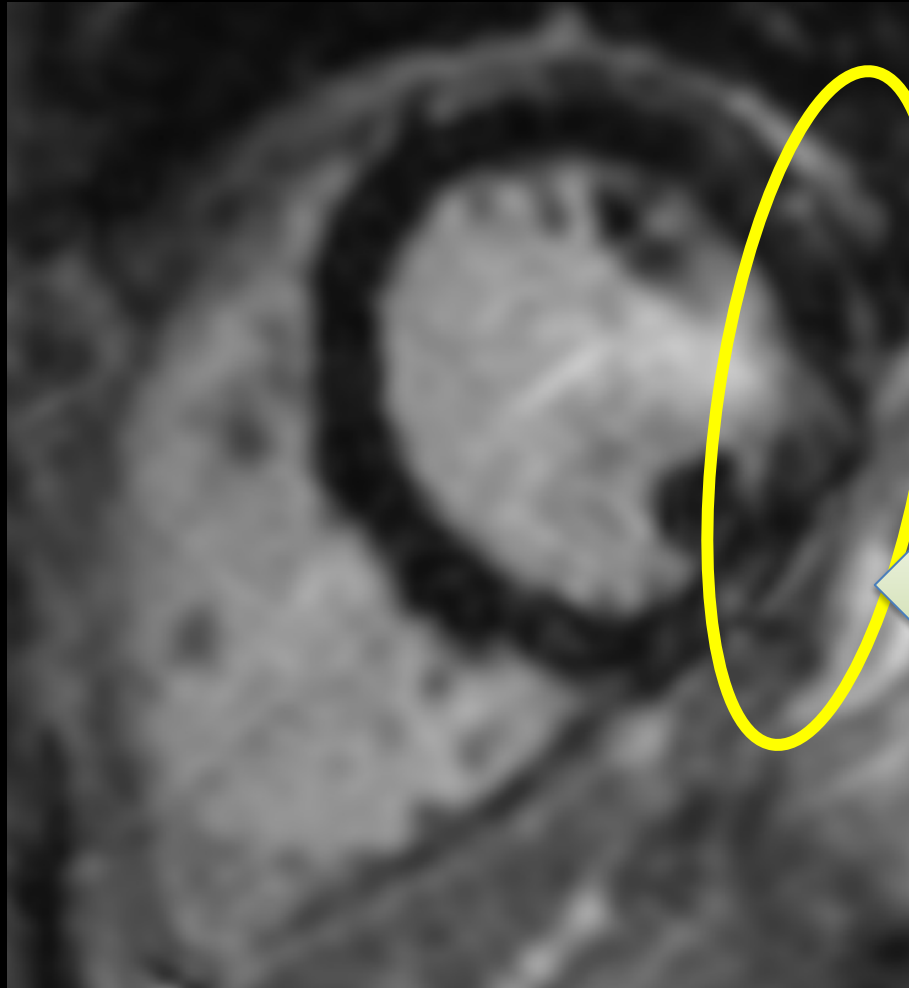


# Kernspintomographie des Herzens bei Herzmuskelentzündung





# Kernspintomographie des Herzens bei Herzmuskelentzündung



„Late Enhancement“  
in der Seitenwand