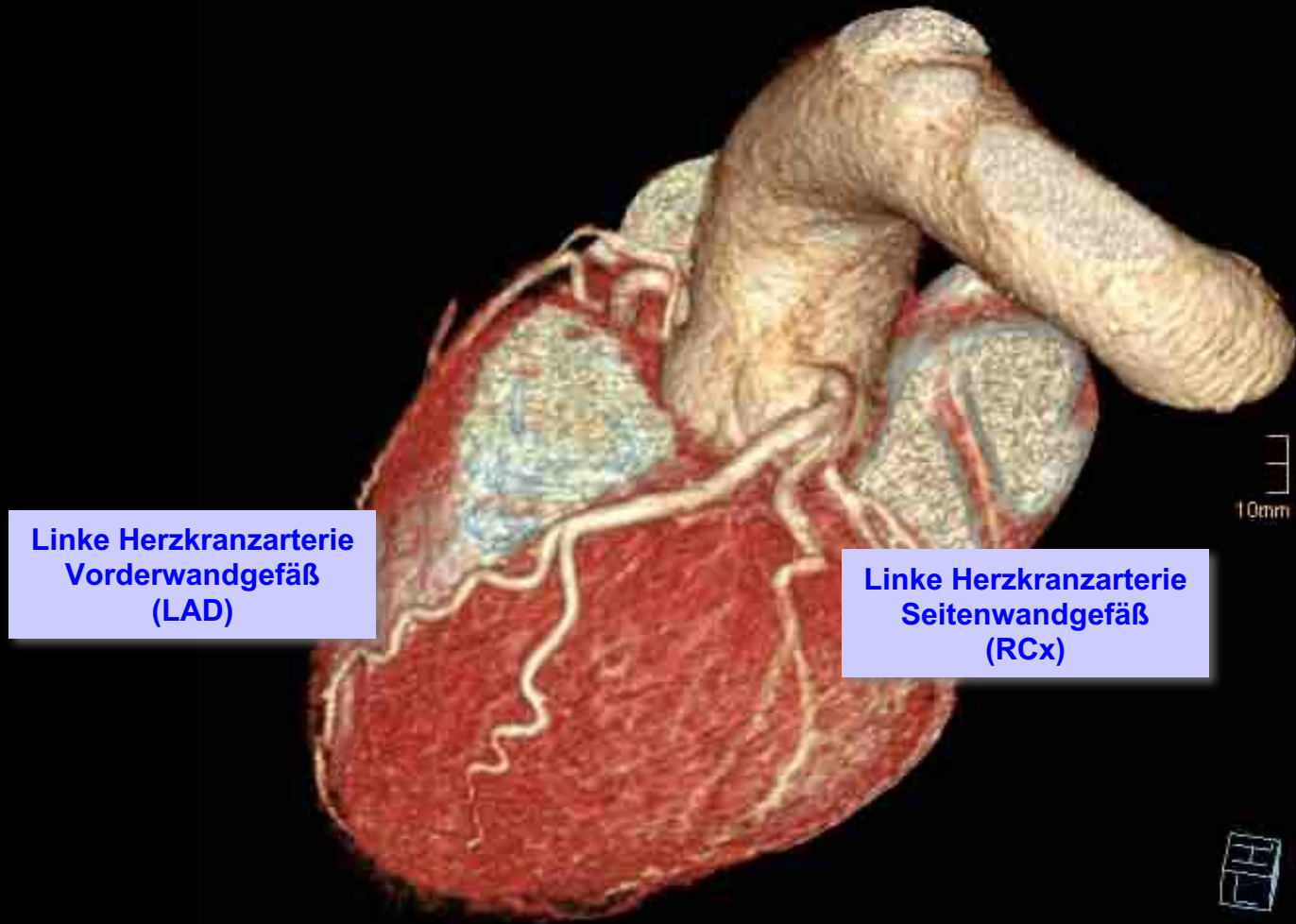




Nichtinvasive Koronarangiographie mit dem Herz-CT



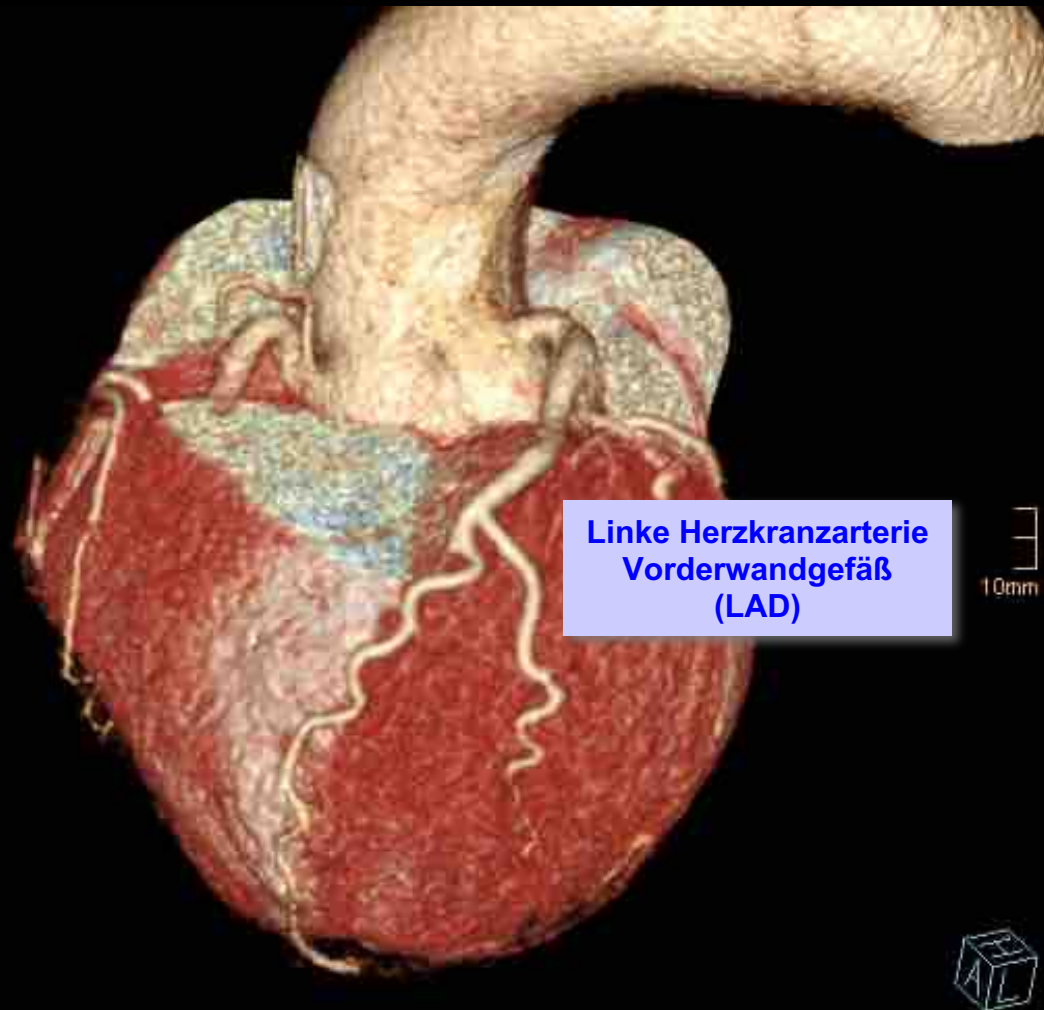
Linke Herzkranzarterie
Vorderwandgefäß
(LAD)

Linke Herzkranzarterie
Seitenwandgefäß
(RCx)

10mm

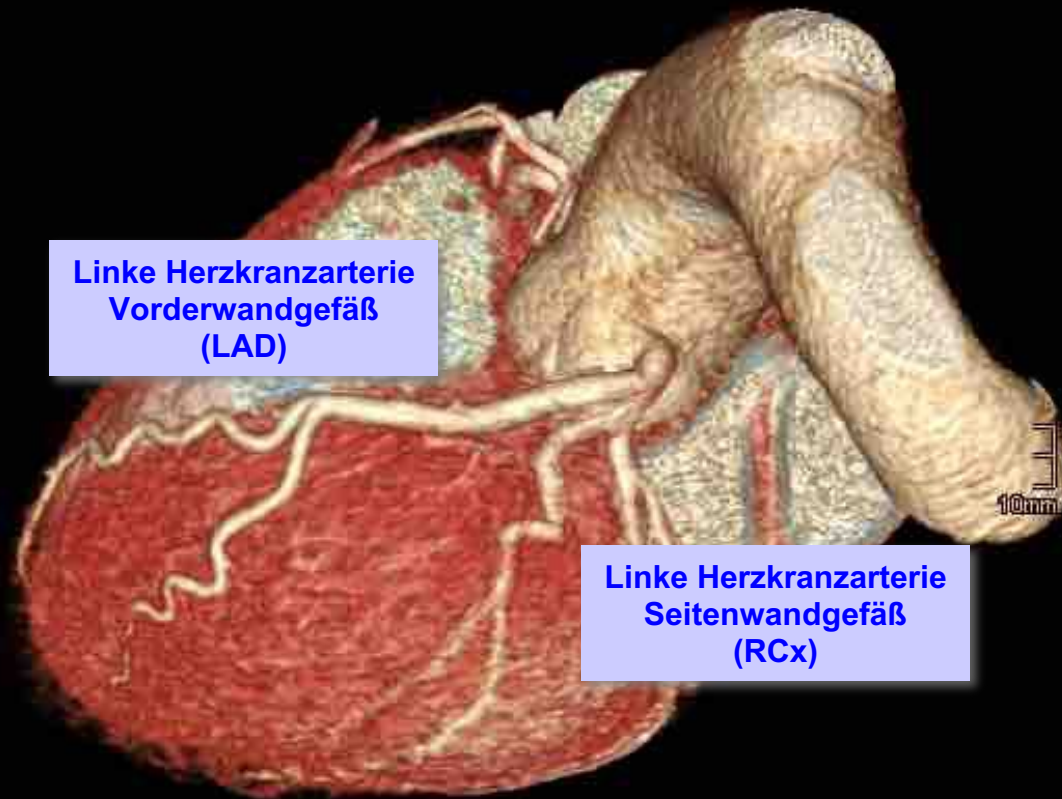


Nichtinvasive Koronarangiographie mit dem Herz-CT





Nichtinvasive Koronarangiographie mit dem Herz-CT



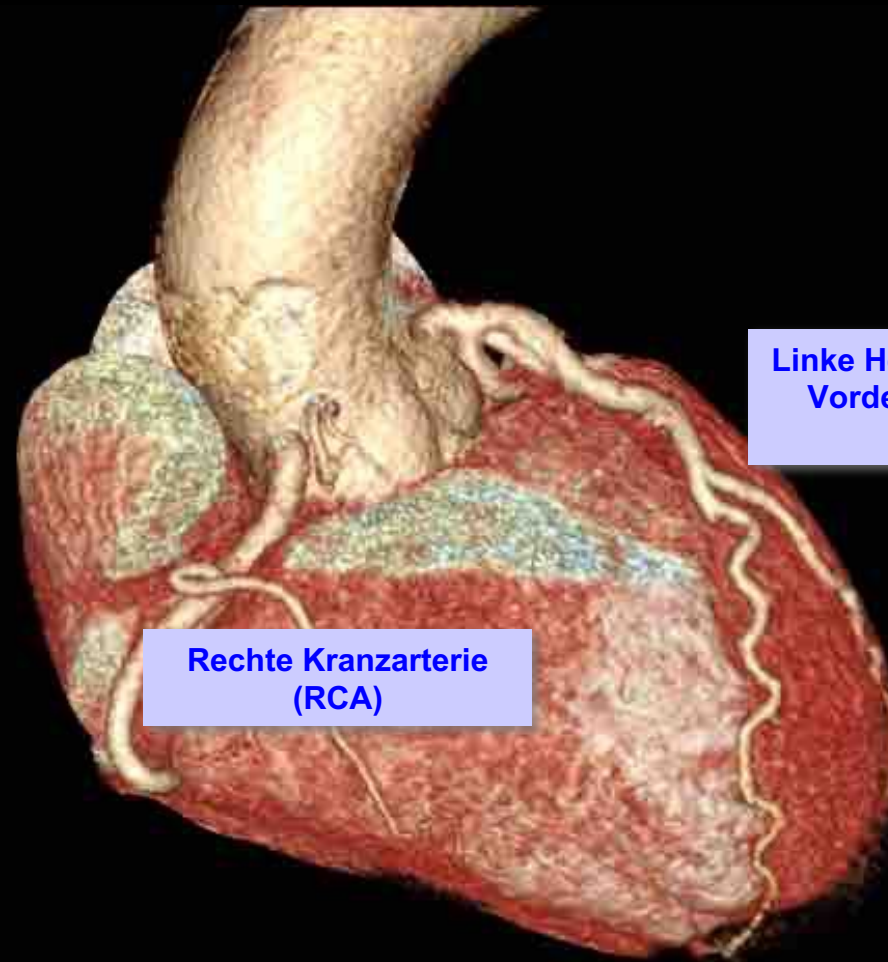
Linke Herzkranzarterie
Vorderwandgefäß
(LAD)

Linke Herzkranzarterie
Seitenwandgefäß
(RCx)





Nichtinvasive Koronarangiographie mit dem Herz-CT



Linke Herzkranzarterie
Vorderwandgefäß
(LAD)

Rechte Kranzarterie
(RCA)

